

ΤΟ ΒΗΜΑ ΤΟΥ ΑΣΚΛΗΠΙΟΥ



ΠΛΗΡΩΜΕΝΟ ΤΕΛΟΣ	Τοχ. Γραφείο ΠΕΡΙΣΤΕΡΙΟΥ 2	Αριθμός Άδειας 251
--------------------	-------------------------------	-----------------------

VEMA OF ASKLIPIOS

OCTOBER - DECEMBER 2005 VOLUME 4 No 4

QUARTERLY EDITION BY THE 1st NURSING DEPARTMENT
OF ATHENS TECHNOLOGICAL EDUCATIONAL INSTITUTION

In cooperation with ION PUBLISHING GROUP

- Η αξία της πληροφορίας
- Οι επιδράσεις του υποβαθμισμένου περιβάλλοντος στην υγεία των φτωχών παιδιών
- Διαθλαστική χειρουργική
- Χρήση αντιβιοτικών στη ΜΕΘ
- Η πειθαρχική ευθύνη κατά την ενάσκηση του νοσηλευτικού επαγγέλματος
- Η εφαρμογή υποβοηθούμενης αναπαραγωγής
- Σύγκριση αξιοπιστίας δύο κλιμάκων ως προς την πρόβλεψη της εμφάνισης κατακλίσεων
- The value of information
- Development outcomes in the environment of low income children
 - Refractive surgery
 - Use of antibiotics in ICU
 - Disciplinary liability in nursing
- The application of the medically supported reproduction
- Comparison of two pressure ulcers risk assessment scales

Σε συνεργασία με τον ΕΚΔΟΤΙΚΟ ΟΜΙΛΟ ΙΩΝ

Περιεχόμενα

Contents

Ανασκοπήσεις

Η Αξία της Πληροφορίας για τη Λήψη
Αποφάσεων σ' έναν Οργανισμό
E. Λαχανά 159

Οι Επιδράσεις του Υποβαθμισμένου
Περιβάλλοντος στην Υγεία
των Φτωχών Παιδιών
Χρυσούλα Μελισσά-Χαλικιοπούλου 163

Διαθλαστική Χειρουργική με Excimer
Λέιζερ-Lasik
Π. Δρακόπουλος, Α. Πλακίτσι 167

Ειδικό Άρθρο

Χρήση Αντιβιοτικών στη Μονάδα Εντατικής
Θεραπείας: Προβλήματα -
Πολιτική Χρήσης Αντιβιοτικών
Ελένη Αποστολοπούλου 174

Η Πειθαρχική Ευθύνη κατά την Ενάσκηση
του Νοσηλευτικού Επαγγέλματος
Φ. Ομπέση 181

Η Εφαρμογή Υποβοηθούμενης Αναπαραγωγής
Ιωάννα Αρ. Γιαρένη 189

Ερευνητική Εργασία

Σύγκριση της Αξιοπιστίας των Κλίμακων Waterlow
και Norton ως προς την πρόβλεψη της Εμφάνισης
Κατακλίσεων σε Ασθενείς Νοσηλευόμενους σε
Παθολογική Κλινική
*Ειρήνη Α. Καραμούτσου, Σπυριδούλα
Α. Νταντούμη, Βικτωρία Β. Δημοπούλου,
Νικόλαος Θ. Κομιτόπουλος* 199

Οδηγίες για τους Συγγραφείς 205

Reviews

The Value of Information in Decision taking
within an Organization
E. Lahana 159

Development Outcomes in the
Environment of low Income Children
Ch. Melissa-Halikiopoulou 163

Refractive Surgery with Excimer Laser-Lasik
P. G. Drakopoulos, A. Plakitsi 167

Specific Article

Use of Antibiotics in Intensive Care Unit:
Problems-Antibiotic Policies
Eleni Apostolopoulou 174

Disciplinary Liability in Nursing
Ph. Obessi 181

The Application of the Medically Supported
Reproduction
Ιωάννα Αρ. Γιαρένη 189

Original Paper

Comparison of two Pressure Ulcers Risk
Assessment Scales (Waterlow VS Norton) in
Hospitalized Elderly Patients
*E. Karamoutsou, S. Dantoumi,
D. Dimopoulou, N. Komitopoulos* 199

Instructions to Authors 205

ΔΙΑΘΛΑΣΤΙΚΗ ΧΕΙΡΟΥΡΓΙΚΗ ΜΕ EXCIMER ΛΕΙΖΕΡ - LASIK**Π. Δρακόπουλος MSc, PhD¹, Α. Πλακίτσι PhD²**¹ Αναπληρωτής Καθηγητής, Τμήμα Οπτικής, ΤΕΙ Αθήνας² Εργαστηριακός Συνεργάτης Τμήμα Οπτικής, ΤΕΙ Αθήνας

Οπικός-Οπομέτρης, Ελληνικό Οφθαλμολογικό Κέντρο Όρασης

P.G. Drakopoulos¹, A. Plakitsi²¹ MSc, PhD, Associate Professor, Dep. of Optics, TEI of Athens² PhD, Clinical Collaborator, Department of Optics, TEI of Athens, Athens, Greece

Περίληψη Η LASIK (*laser in situ keratomileusis*) είναι μια από τις πιο δημοφιλείς διαθλαστικές επεμβάσεις. Είναι ασφαλής και αποτελεσματική τεχνική. Για τη διαδικασία του LASIK χρησιμοποιείται το εργαλείο του μικροκερατόμου και το excimer λέιζερ. Η μέθοδος του LASIK διορθώνει μεγάλο εύρος διαθλαστικών ανωμαλιών, έχει γρήγορη αποκατάσταση όρασης, ελάχιστο μετεγχειρητικό πόνο και γρήγορη αποθεραπεία. Οι επιπλοκές είναι περιορισμένες και η αντιμετώπισή τους είναι σαφέστατα καθορισμένη.

Λέξεις κλειδιά: κερατοειδής, excimer λέιζερ, διαθλαστική χειρουργική

REFRACTIVE SURGERY WITH EXCIMER LASER-LASIK

Abstract LASIK Laser in situ keratomileusis is one of the most popular methods of refractive surgery. It is a safe and effective technique. LASIK procedure requires the microkeratome instrument and the excimer laser. LASIK treats large range of refractive errors, has short visual rehabilitation time, minimal postoperative discomfort and quick healing response. The complications of LASIK are limited and their management well documented.

Key words: cornea, excimer laser, refractive surgery

Υπεύθυνος Αλληλογραφίας
Π. Δρακόπουλος
ΤΕΙ Αθήνας, Τμήμα Οπτικής,
Αγ. Σπυρίδωνα, 12210 Αιγάλεω
E-mail: pdrak@teiath.gr

Corresponding author
P. Drakopoulos
TEI of Athens, Department of Optics
Ag. Spiridonos 12210 Egaleo
E-mail: pdrak@teiath.gr

1. Εισαγωγή

Σε λιγότερο από δύο δεκαετίες η διαθλαστική χειρουργική με το excimer λέιζερ έχει εξελιχθεί από μια διαδικασία νεωτερισμού και πειραματισμού¹ σε μια διαδικασία που την εμπιστεύονται εκατομμύρια ασθενείς σε όλο τον κόσμο ετησίως για να διορθώσουν τη μυωπία, την υπερμετρωπία, και τον αστιγματισμό τους. Όπως είναι γνωστό, οι κύριες διαδικασίες της διόρθωσης με λέιζερ που χρησιμοποιούνται είναι η φωτοδιαθλαστική κερατεκτομή (PRK), κατά την οποία η πρόσθια επιφάνεια του κερατοειδή σμιλεύεται για να διορθωθεί η διαθλαστική ανωμαλία, και το LASIK, που είναι τα αρχικά των λέξεων: Laser Assisted in situ Keratomileusis, κατά την οποία ανασηκώνεται ένας κρημνός και η υποκείμενη στιβάδα του κερατοειδούς, το στρώμα, σμιλεύεται, ώστε και ο κρημνός να επανατοποθετηθεί. Κατά τη διάρκεια της εφαρμογής αυτών των τεχνικών κάποια πιθανά προβλήματα αναγνωρίστηκαν και ξεπεράστηκαν με απόλυτη επιτυχία. Με αποτέλεσμα, οι διαδικασίες αυτές διαθλαστικής διόρθωσης να υιοθετηθούν και να χρησιμοποιούνται σε καθημερινή βάση ως εναλλακτικές των παραδοσιακών τρόπων διόρθωσης με γυαλιά ή φακούς επαφής.

Τα κύρια διαθλαστικά στοιχεία του οφθαλμού είναι ο κερατοειδής, ο φακός και ο προσθιοπίσθιος άξονας του οφθαλμού. Από τους τρεις παραπάνω παράγοντες μόνο ο κερατοειδής είναι εύκολα προσβάσιμος για μετατροπή. Συνεπώς είναι λογικό το ότι οι περισσότεροι ερευνητές έδειξαν ιδιαίτερο ενδιαφέρον στο να αναπτύξουν ένα λέιζερ ικανό για να αλλιάξει το σχήμα του κερατοειδούς.

Η ανακάλυψη του argon fluoride excimer λέιζερ που μπορεί να αλλιάξει την καμπυλότητα του κερατοειδούς αλλιάξε με μοναδικό τρόπο και τη ζωή αρκετών ανθρώπων.

2. Ιστορική αναδρομή**2.1 Excimer Λέιζερ**

Ο Trokel και συν. (1983)² έδειξαν ότι το excimer λέιζερ με 193nm μήκος κύματος μπορεί να χρησιμοποιηθεί με μεγάλη ακρίβεια στην αφαίρεση ιστού από τον κερατοειδή. Τον επόμενο χρόνο οι Marshall και Trokel (1984)¹ μελέτησαν με τη βοήθεια σαρωτικών ηλεκτρονικών μικροσκοπίων τις δομικές αλλαγές σε κερατοειδείς κου-

νεβλίων και πιθήκων που είχαν υποστεί φωτοδιάθλαση. Το 1985 ο Seiler εφάρμοσε τη πρώτη φωτοθεραπευτική κερατεκτομή στη Γερμανία. Οι McDonald και συν (1989)³ πραγματοποίησαν την πρώτη φωτοδιαθλαστική κερατεκτομή (PRK) στην Ηνωμένες Πολιτείες σε μύωπα το 1988.

2.2 Η ανάπτυξη της τεχνικής του LASIK

Η σύλληψη της κερατοσμίλευσης και ενός πρωτοτύπου της τεχνικής του LASIK εισήχθη από τον Pureskin (1966)⁴, με τη διαφορά ότι η σμίλευση έγινε μηχανικά και όχι με λέιζερ. Στη δεκαετία του 1970 ο Jose Barraquer (1987)⁵ βελτίωσε αυτή την ιδέα, όταν αφαίρεσε ένα λεπτό τμήμα του κερατοειδούς, του άηλαξε σχήμα χρησιμοποιώντας ένα τόρνο και το επανατοποθέτησε στον κερατοειδή. Το 1982 ένα αυτοματοποιημένο μηχάνημα που ονομάστηκε μικροκερατόμος χρησιμοποιήθηκε για να κοπεί μια λεπτή φλοίδα από κερατοειδικό ιστό. Ένα δεύτερο πέρασμα έγινε από το μικροκερατόμο, για να αφαιρεθεί ιστός κατά ένα προκαθορισμένο πάχος και να γίνει επίπεδος ο κερατοειδής. Η φλοίδα επανατοποθετήθηκε και ενσωματώθηκε σύμφωνα με το μηχανισμό όσμωσης του ενδοθηλίου. Αυτή η τεχνική ονομάστηκε αυτόματη ενδοστρωματική κερατεκτομή και χρησιμοποιήθηκε για να θεραπεύσει μυωπικές διαθλαστικές ανωμαλίες μέχρι 20.00D⁶.

Οι μικροκερατόμοι με τη σημερινή τους μορφή που είναι απαραίτητοι για τη διαδικασία του LASIK αναπτύχθηκαν από την εταιρεία Chiron και χρησιμοποιήθηκαν από το Slade.

Ο συνδυασμός της κερατεκτομής και χρήσης του excimer λέιζερ για την κερατοσμίλευση με περισσότερη ακρίβεια έγινε από τον Έλληνα οφθαλμίατρο Παηλήκαρη (1990)⁷ και ονομάστηκε απ' αυτόν LASIK (Laser in situ keratomileusis). Χρησιμοποίησε το μικροκερατόμο για να κόψει ένα κερατοειδικό κρημνό που δεν μπορούσε να διορθωθεί και χρησιμοποίησε το λέιζερ πάνω στο στρώμα του κερατοειδούς που μπορούσε να διορθωθεί. Στη συνέχεια επανατοποθέτησε τον κρημνό.

3. Τεχνολογία του excimer λέιζερ

Ο όρος excimer χρησιμοποιείται για μια ομάδα λέιζερ, στην οποία ένα μόριο αδρανούς αερίου, όπως είναι το κρυπτόν ή το αργό, "αναγκάζεται" να ενωθεί με ένα μόριο αλογόνου σε διεγερμένες στάθμες. Το μείγμα των δύο αερίων που δεσμεύονται μαζί για να δημιουργήσουν ένα ασταθές διατομικό αέριο ονομάζεται αλογονίδιο. Ο μέσος χρόνος ζωής αυτού του διατομικού αερίου είναι πολύ μικρός και διασπάται απελευθερώνοντας υπεριώδη φωτόνια. Το 1975 οι Velazco και Setser περιγράφοντας τις ιδιότητες των αλογονιδίων αερίων υποστήριξαν ότι μπορούν να χρησιμοποιηθούν για λέιζερ στην υπεριώδη ακτινοβολία⁸. Τα υψηλά ενεργειακά φωτόνια που απ' αυτά παράγονταν τα λέιζερ, ήταν ικανά να αποσταθεροποιήσουν τους ισχυρούς δεσμούς στα μακρομόρια (π.χ. πρωτεΐνης) και να προκαλέσουν καταστροφή των ιστών.

Αυτή η τεχνική είναι γνωστή ως φωτοσμίλευση. Το πρώτο λειτουργικό λέιζερ παράχθηκε το 1975⁸.

Το λέιζερ Φθοριούχου Κρυπτού (KrF) παράγει υπεριώδη ακτινοβολία στα 248 nm και το λέιζερ Φθοριούχου Αργού (ArF) λέιζερ στα 193nm. Η υπεριώδης ακτινοβολία απορροφάται ισχυρά από τα περισσότερα βιο-υλικά. Στα 193 nm, η ενέργεια της κεφαλής του λέιζερ είναι περίπου 6.4 electron volts (eV) και αυτό είναι αρκετό για να σπάσει τους ενδομοριακούς δεσμούς του κερατοειδούς που είναι 3.6 eV, χωρίς να δημιουργηθούν θερμικές ζημιές. Η υπόλοιπη ενέργεια χρησιμοποιείται για να απωθήσει τα σωματίδια από την επιφάνεια με υπερηχητική ταχύτητα, χωρίς να προκαλεί σημαντική θέρμανση των γειτονικών ιστών. Σε μήκη κύματος μεγαλύτερα των 200 nm, οι θερμικές επιδράσεις είναι τοπικά πιο έντονες.^{9,10}

Έρευνες στα excimer λέιζερ έδειξαν ότι το ArF λέιζερ δημιουργεί πιο λεπτές σμιλεύσεις του ιστού του κερατοειδούς, με ελάχιστες ζημιές στους γειτονικούς ιστούς από θερμική διάχυση. Επίσης έχει το πλεονέκτημα ότι προσφέρει ακριβή αφαίρεση του ιστού με κομπιούτερ, έχοντας γραμμική σχέση μεταξύ ενεργειακής πυκνότητας και βάθος σμίλευσης. Οι Dyer και Al-Dhair 2 παρατήρησαν αυτήν την ιδιότητα το 1990. Το κύριο μειονέκτημα των excimer λέιζερ στη διαθλαστική χειρουργική είναι το υψηλό κόστος. Αυτό συμβαίνει εξαιτίας της ύπαρξης της ανάγκης για πολύπλοκα συστήματα αποθήκευσης των τοξικών αερίων, της καθημερινής αντικατάστασης των αερίων και της αναγκαιότητας για υψηλής ποιότητας οπτικά συστήματα, ώστε να αποφευχθεί αφαίρεση ιστού ακανόνιστα λόγω κάποιας ασταθούς ενέργειας. Γι' αυτό το λόγο σιγά - σιγά εμφανίζονται στην αγορά λέιζερ στερεής κατάστασης. Αυτά όμως που κυκλοφορούν τώρα στην αγορά είναι τα ArF λέιζερ στα 193 nm.

4. Το μηχάνημα του λέιζερ

Υπάρχουν διαφορετικοί τύποι λέιζερ τόσο σε μηχανήματα, όσο και σε λογισμικό. Τα λέιζερ μπορεί να ταξινομηθούν σε ευρείας δέσμης και σε σαρωτικά, που είναι σχισμής (scanning slit) και ιπταμένης κηλίδας (flying spot). Και η δεύτερη και η τρίτη γενιά λέιζερ (scanning slit και spot) έχουν το πλεονέκτημα της μικρότερης δέσμης < 1.0 mm που ελαχιστοποιεί τις επιδράσεις της ανομοιογένειας της δέσμης, με αποτέλεσμα να αποδίδεται πιο λειό προφίλ σμίλευσης. Επιτυγχάνουν λείανση της επιφάνειας του κερατοειδούς με πρωτόγνωρη ακρίβεια (0.25 χιλιοστά του χιλιοστού ανά βοή, όταν μια τρίχα έχει διάμετρο 50 χιλιοστά του χιλιοστού). Κάθε είδος λέιζερ έχει τα πλεονεκτήματα και τα μειονεκτήματά του.

5. Βασικές γνώσεις για την ανατομία του κερατοειδούς για την κατανόηση του LASIK

Είναι γνωστό ότι ο κερατοειδής χωρίζεται σε 5 στιβάδες, όχι ισόπαχες μεταξύ τους: το επιθήλιο, τη στιβάδα του

Bowman, το στρώμα, τη μεμβράνη του Descemet και το ενδοθήλιο. Το κυρίως πάχος του κερατοειδούς περίπου το 90% αποτελείται από το στρώμα και είναι περίπου 550 microns με διακύμανση από 470- 650 microns.

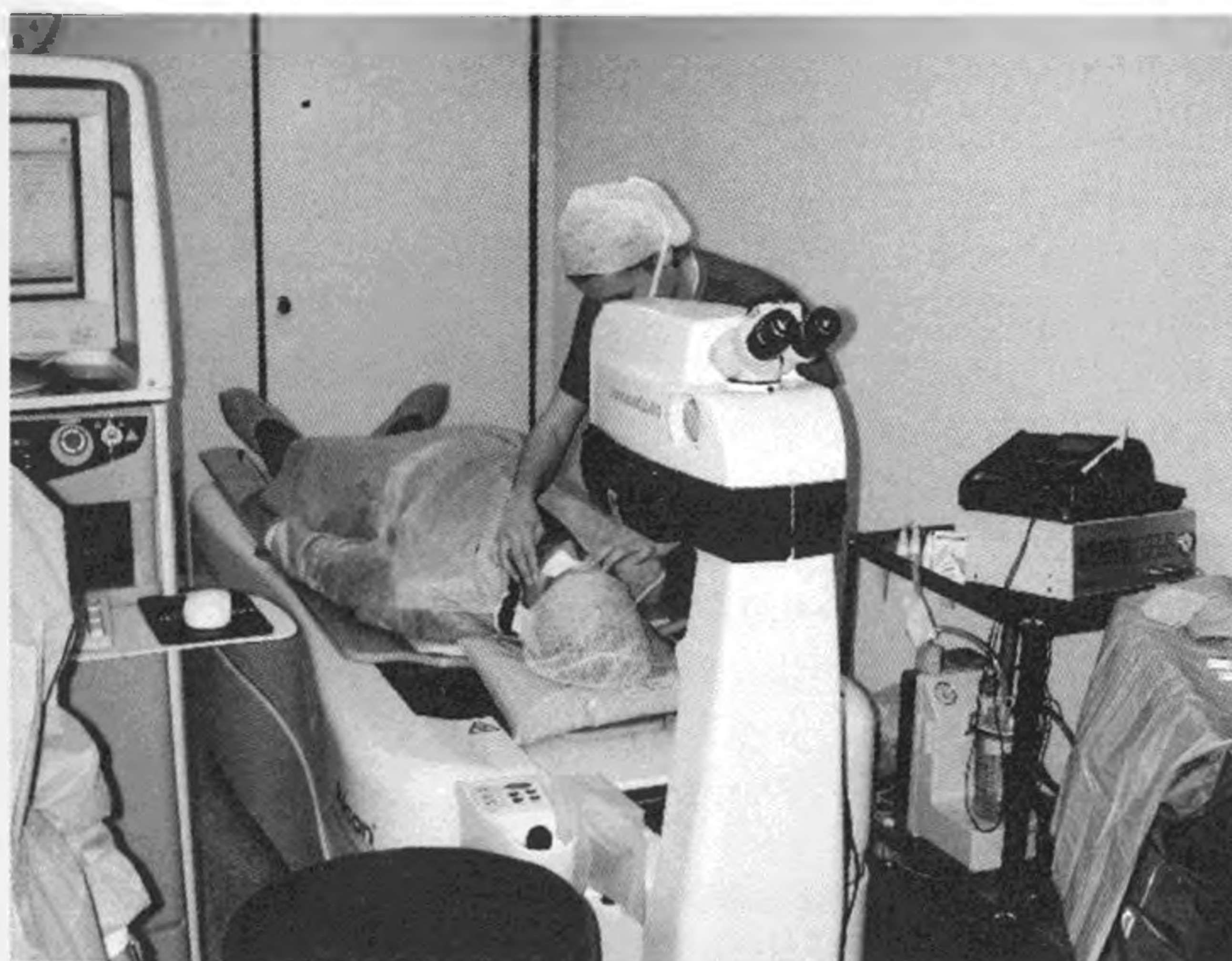
Το LASIK στοχεύει στο να διορθώσει το διαθλαστικό σφάλμα του ασθενούς, αλλιάζοντας την καμπυλότητα της κεντρικής περιοχής της πρόσθιας επιφάνειας του κερατοειδούς.

6. Διαδικασία του LASIK

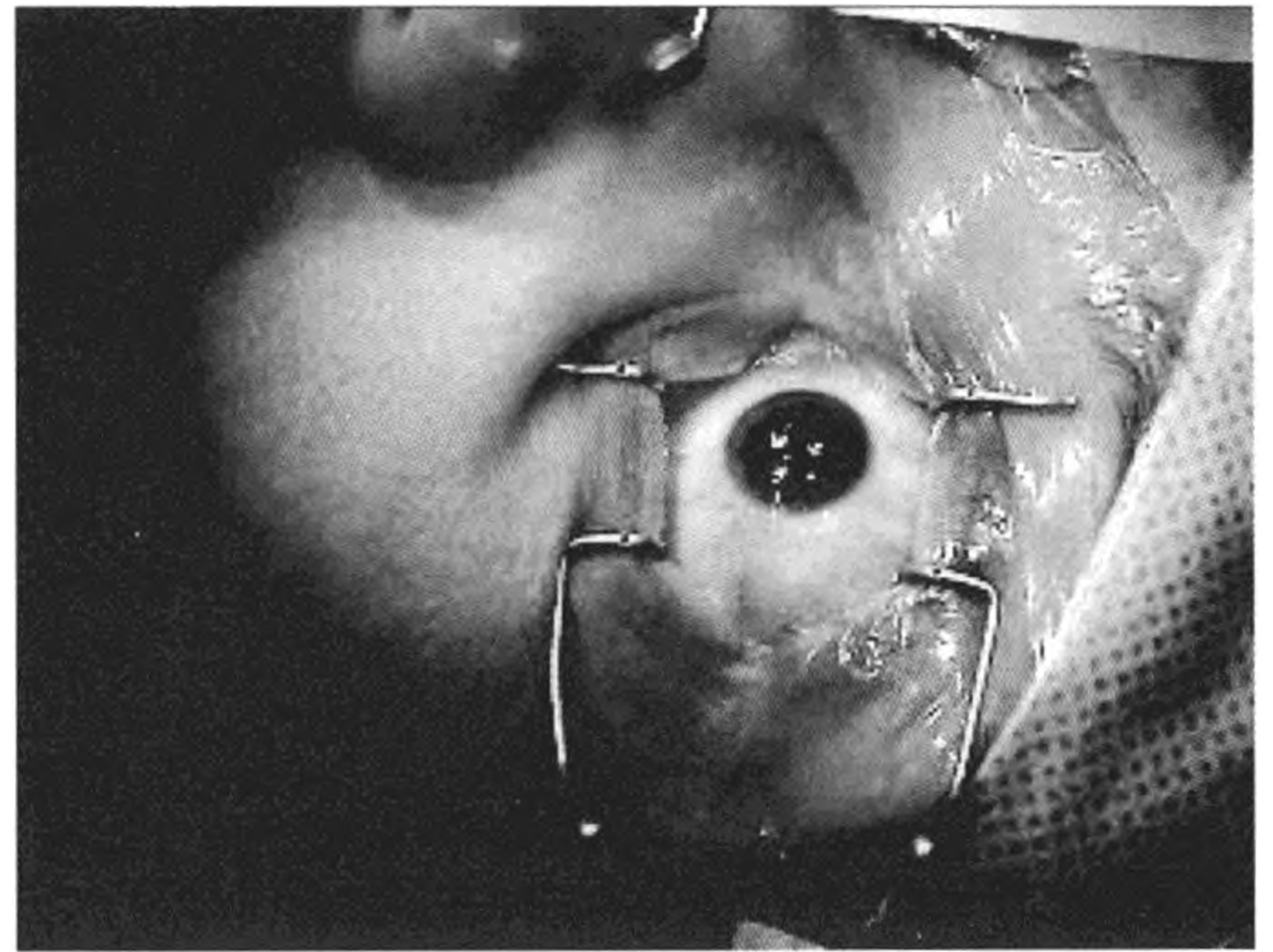
Πιο αναλυτικά η χειρουργική διαδικασία του LASIK συνήθως πραγματοποιείται σε χειρουργική αίθουσα. Η παρουσία εξειδικευμένου νοσηλευτικού προσωπικού κατά τη διαδικασία του LASIK είναι απαραίτητη. Ο ασθενής είναι σε ύπτια θέση με το σύστημα διοχέτευσης του λέιζερ ακριβώς πάνω από το κεφάλι του (Σχήμα 1). Ο κερατοειδής του ασθενούς αναισθητοποιείται τοπικά με αναισθητικές σταγόνες (τετραϊκάνη). Οι περισσότεροι ασθενείς κυρίως οι αγχωτικοί λαμβάνουν ένα χάπι καταπραϋντικό περίπου 1 ώρα προεγχειρητικά.

Ένας βλεφαροδιαστολέας εισάγεται στον οφθαλμό για να εκθέσει τον κερατοειδή και για να αποφευχθεί ο βλεφαρισμός του ασθενή κατά τη διάρκεια της επέμβασης (Σχήμα 2). Ο ασθενής προσηλώνει το βλέμμα του στην He-Ne δέσμη του λέιζερ και ο κερατοειδής μαρκάρεται με ένα μαρκαδόρο για να είναι δυνατός ο ευθυγραμμισμός του κρημνού.

Υπάρχουν διάφοροι μικροκερατόμοι, που είναι τα μικροεργαλεία που πραγματοποιούν την κοπή του κρημνού, γι' αυτό και η χειρουργική διαδικασία διαφοροποιείται ανάλογα. Οι μικροκερατόμοι αποτελούνται από δύο κομμάτια από τον δακτύλιο αναρρόφησης και από το μηχανισμό του μικροκερατόμου (Σχήμα 3). Ένας δακτύλιος αναρρόφησης ανάλογα με τις παραμέτρους του κερατοειδούς του ασθενή

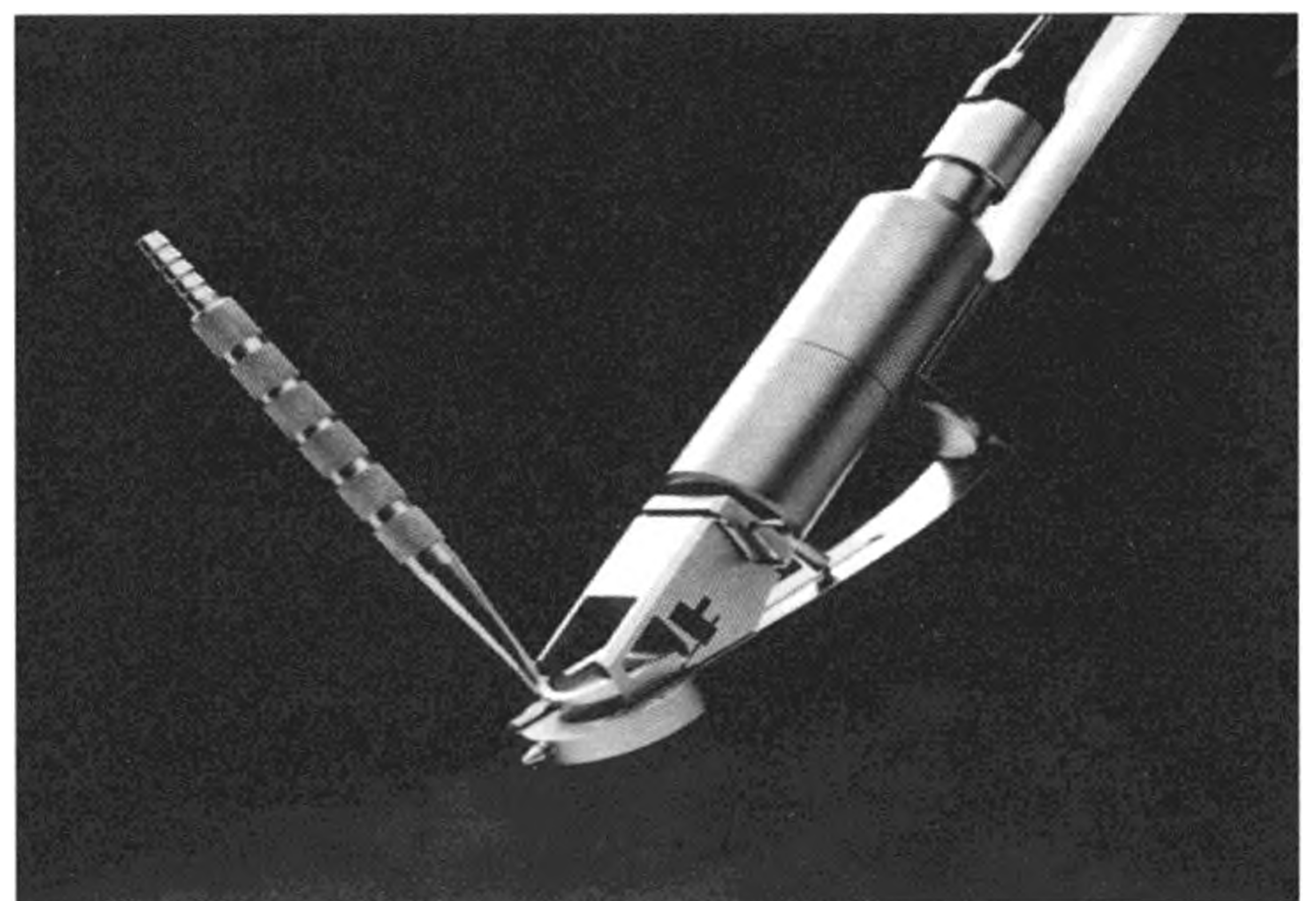


Σχήμα 1: Ο ασθενής σε οριζόντια θέση στο μηχάνημα του λέιζερ



Σχήμα 2: Ένας βλεφαροδιαστολέας εκθέτει τον κερατοειδή και προστατεύει τον ασθενή από το να βλεφαρίσει κατά τη διάρκεια του λέιζερ

νούς τοποθετείται πάνω στον οφθαλμό και η ενδοφθάλμια πίεση αυξάνεται πάνω από 65 mmHg για να εξασφαλιστεί το συμμετρικό κόψιμο του κερατοειδούς. Ο μεταλλικός δακτύλιος προσφέρει μια σταθερή βάση για να ακουμπήσει ο μικροκερατόμος. Ο ασθενής αισθάνεται μια παροδική απώλεια όρασης, που οφείλεται στην αύξηση της ενδοφθάλμιας πίεσης και στον παροδικό αποκλεισμό της κεντρικής αρτηρίας του αμφιβληστροειδούς. Ο μηχανισμός του μικροκερατόμου κλειδώνει πάνω στις ράγες του δακτυλίου και ενεργοποιείται για να περάσει κατά μήκος του κερατοειδούς με μια προσθοπίσθια κίνηση, κόβοντας έτσι τον κρημνό. Μετά την αποσυμπίεση απομακρύνεται ο δακτύλιος και έχει δημιουργηθεί ο κρημνός. Ο κρημνός ανασπώνεται και εκτίθεται από κάτω το στρώμα, στο οποίο θα γίνει η σμίλευση. Ο πεταλοειδής κρημνός, έχει διάμετρο 8-10mm και τυπικά ομοιογενές πάχος. Το πάχος του κρημνού είναι της τάξεως 140-180μm ανάλογα με την κεφαλή του μικροκερατόμου που θα χρησιμοποιηθεί. Το πάχος του κρημνού που δημιουργεί ο κάθε μικροκερατόμος μπορεί να έχει απόκλιση $\pm 30 \mu\text{m}$. Είναι συνήθως λιγότερο από το 1/3 του συνολικού κερατοειδικού πάχους. Ο κρημνός συνδέεται με τον υπόλοιπο κερατοειδή ή ρινικά ή στη 12η ώρα.



Σχήμα 3: Μικροκερατόμος

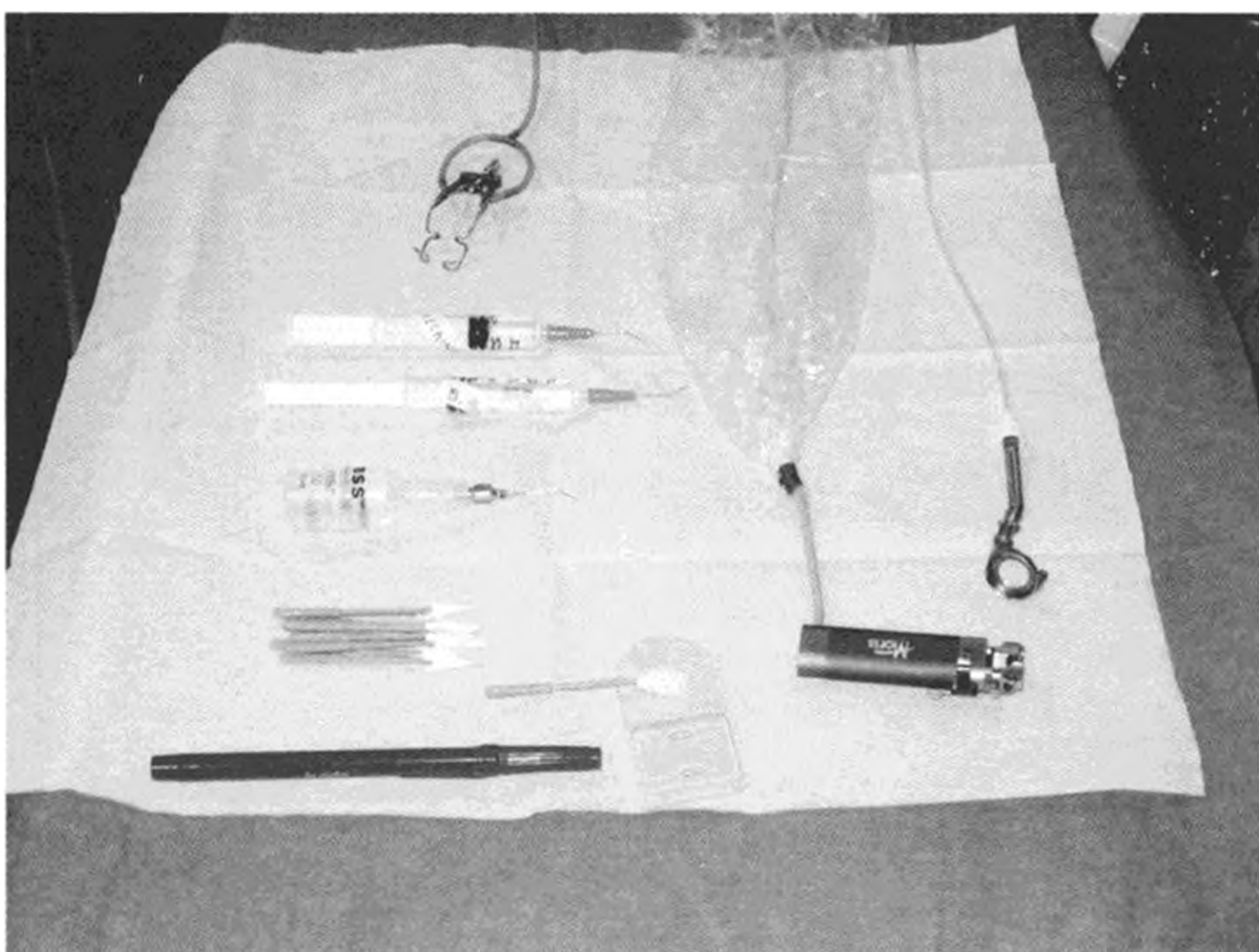
Η παχυμετρία πρέπει να εκτελείται διεγχειρητικά, για να διαπιστώνεται επαρκές εναπομένον πάχος για την πραγματοποίηση της σμίλευσης με το λείζερ. Ως κανόνας το μικρότερο πάχος του κερατοειδούς που πρέπει να παραμείνει ασμίλευτο είναι τουλάχιστον 250μm, εκτός από το πάχος του κρημνού 160 microns. Ο ασθενής προσηλώνει το βλέμμα του, όση ώρα η δέσμη του λείζερ διοχετεύεται στο στρώμα του κερατοειδούς. Ορισμένα λείζερ έχουν την ικανότητα να παρακολουθούν τις μικροκινήσεις του οφθαλμού με ένα σύστημα ανίχνευσης, ώστε να εξασφαλίζουν την επικέντρωση της σμίλευσης στον κερατοειδή. Η σμίλευση συνήθως κρατά κάτω από 90 sec, αλλιώς ο χρόνος ποικίλλει ανάλογα με τη διόρθωση που έχει επιληχθεί και με την οπτική ζώνη της σμίλευσης. Η μεγαλύτερη μυωπία και η μεγαλύτερη οπτική ζώνη απαιτούν περισσότερο χρόνο.

Ο κρημνός ξεπλένεται προσεκτικά με άφθονο ορό, για να απομακρυνθούν όλες οι βιέννες. Το σχήμα του κρημνού συνταιριάζει με το υποκείμενο σμιλευμένο στρώμα. Ο κρημνός επανατοποθετείται και ευθυγραμμίζεται, και οι άκρες ομαλοποιούνται. Στην αρχή, ο κρημνός συγκρατείται στη θέση του λόγω των δυνάμεων συνοχής μεταξύ των ιστών και της οσμωτικής πίεσης από το ενδοθήλιο. Μετά από μερικές ημέρες, ένα ισχυρό επιθήλιο δημιουργείται στην περιφέρεια του κρημνού, και αυτό το αναγεννημένο επιθήλιο διατηρεί τον κρημνό στη θέση του.

Αφού αναμένουμε γύρω στα 3 λεπτά για τη σίγουρη επικόλληση του κρημνού, ο βλεφαροδιαστολέας αποσύρεται. Η θέση του κρημνού ελέγχεται στη σχισμοειδή βυχνία μετά από μερικά λεπτά. Όπως είναι κατανοητό, η διαδικασία περιλαμβάνει μείωση του πάχους του κερατοειδούς.

7. Εργαλειοδοσία για το LASIK

Εκτός από το μικροκερατόμο και το λείζερ, χρησιμοποιούνται και κάποια βοηθητικά χειρουργικά εργαλεία και αναλψίμα (Σχήμα 4).



Σχήμα 4: Τραπέζι εργαλειοδοσίας

Βασικά Εργαλεία

- Βλεφαροδιαστολέας
- Εργαλείο για σημάδεμα του κερατοειδούς (Marker κερατοειδούς)
- Βελόνα του LASIK για ανασήκωση του κρημνού
- (Μικροκερατόμος-Δακτύλιοι)

Αναλψίμα-Φάρμακα

- Σύριγγα για πλύσιμο του οφθαλμού
- Σύριγγα για αραιωμένο αναισθητικό κοιλύριο
- Στυλό σημαδέματος (Marking pen για χρωματισμό του marker του κερατοειδούς)
- Τριγωνάκια
- Κάλυμμα προσώπου
- Γάζες αποστειρωμένες.

Διαδικασία

Μετά την τοποθέτηση του καλύμματος προσώπου με ειδικό drape και την τοποθέτηση του βλεφαροδιαστολέα, γίνεται πλύσιμο του οφθαλμού και ενίσχυση της αναισθησίας με το ειδικά αραιωμένο αναισθητικό κοιλύριο. Ακολουθεί το μαρκάρισμα του κερατοειδούς με το εργαλείο marker-κερατοειδούς. Το τελευταίο έχει χρωματιστεί με αποστειρωμένο μαρκάριο. Δημιουργείται ο κρημνός (flap) με το μικροκερατόμο. Η ειδική βελόνα του LASIK ανασκάνει το flap. Με ένα τριγωνάκι καθαρίζουμε και στεγνώνουμε τη στιβάδα του κερατοειδούς, το στρώμα στο οποίο θα πέσει το λείζερ. Μετά το λείζερ, το flap στρώνεται με την ειδική βελόνα του LASIK και με το τριγωνάκι. Τέλος, χρησιμοποιούνται τεχνητά δάκρυα για την ενυδάτωση του κερατοειδούς σε τακτά χρονικά διαστήματα.¹¹

8. Μετεγχειρητική Παρακολούθηση

Η μετεγχειρητική παρακολούθηση περιλαμβάνει τη συνταγολόγηση ενός κοιλύριου αντιβιοτικού για 1 εβδομάδα και ενός στεροειδούς για 2 εβδομάδες, με σταδιακή μείωση. Οι ασθενείς ενημερώνονται να αποφεύγουν την κοιλύμηση σε πισίνες, την παραμονή σε σάουνα, σπορ που έχουν επαφή, τους χώρους με καπνό και σκόνη, το ελάχιστο για δύο εβδομάδες. Την πρώτη εβδομάδα θα πρέπει να χρησιμοποιούν μια π्लाστική καλύπτρα για κάθε μάτι κατά τη διάρκεια του ύπνου, για επιπλέον προστασία και για την αποφυγή ακούσιου τραυματισμού ή τριψίματος. Ο ασθενής παρακολουθείται από τον οφθαλμίατρο την πρώτη μέρα, την πρώτη εβδομάδα, τον πρώτο μήνα, στους τρεις μήνες, στους έξι, στους εννέα, και τέλος στο χρόνο.

9. Κριτήρια για την επιλογή ασθενών

9.1 Ενδείξεις για το LASIK

- Ηλικία 21 ετών και άνω
- Σταθερή διάθλαση

- Επαρκές κεντρικό κερατοειδικό πάχος
- Μυωπία από -1.00 D μέχρι -12.00 D
- Υπερμετρωπία από +1.00 D μέχρι +6.00 D
- Αστιγματισμό μέχρι -6.00DC

9.2 Απόλυτες αντενδείξεις για το LASIK

- Κερατόκωνος
- Ερπητική κερατίτιδα
- Κερατοειδικές δυστροφίες
- Μη σταθερή διάθλαση
- Χαμηλό κεντρικό κερατοειδικό πάχος (ο κρημνός είναι περίπου 160μm, και το υπολειπόμενο στρώμα πρέπει να είναι τουλάχιστον 250μm, για να μην προκληθεί κερατοειδική εκτασία)

9.3 Μερικές αντενδείξεις για το LASIK

- Καταράκτης και άλλες οφθαλμικές παθήσεις
- Πλήρως αμβλυωπικοί οφθαλμοί

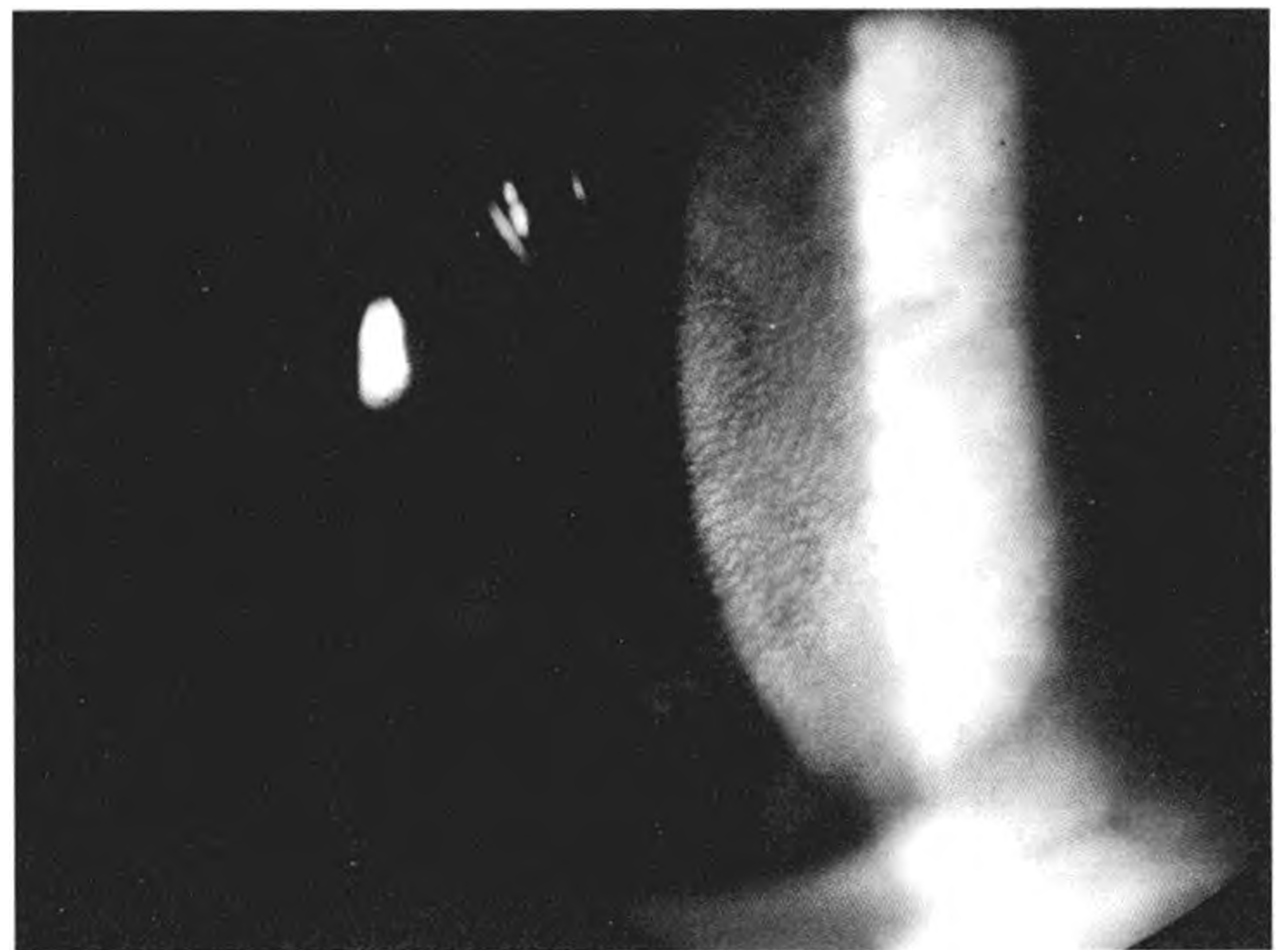
10. Επιπλοκές του LASIK

Οι επιπλοκές του LASIK μπορούν να κατηγοριοποιηθούν σε 3 μεγάλες κατηγορίες, αυτές που σχετίζονται με τον κρημνό, τις διαθλαστικές και τις γενικές, που συνοψίζονται στο Πίνακα 1.

Οι επιπλοκές που σχετίζονται με τον κρημνό προκύπτουν κυρίως λόγω μηχανικών προβλημάτων του μικροκερατόμου. Αυτές όλο και περιορίζονται με τους καινούργιες τεχνολογίας μικροκερατόμους. Από τις παραπάνω επιπλοκές του κρημνού, η επιθηλιακή ανάπτυξη (epithelial ingrowth) συμβαίνει λόγω της "παγίδευσης" επιθηλιακών κυττάρων κάτω από τον κρημνό στις άκρες του. Σε μερικές περιπτώσεις, ανα-

σπκώνεται ο κρημνός και καθαρίζεται από τα επιθηλιακά κύτταρα. Οι πτυχώσεις του κερατοειδούς (striae) οφείλονται σε μη σωστή ευθυγράμμιση, σε ολίσθηση ή σε υπερβολικό τέντωμα του κρημνού. Το τρίψιμο του οφθαλμού κυρίως κατά την πρώιμη μετεγχειρητική περίοδο μπορεί να οδηγήσει σ' αυτή την επιπλοκή. Οι πτυχώσεις μπορούν να αναστραφούν, εάν διορθωθούν τις πρώτες ημέρες. Οι επιπλοκές του κρημνού ανέρχονται στο 2,5%, ενώ οι σοβαρές επιπλοκές σε σχέση με τον κρημνό είναι μεγέθους 0,1%.

Η ενδοστρωματική κερατίτιδα (Σχήμα 5) δεν είναι συνήθης και αντιμετωπίζεται δραστικά με αυξημένη χορήγηση κορτιζονούχου αγωγής με πλήρη ανταπόκριση (Machet, 1999)¹².



Σχήμα 5: Επιπλοκή - Ενδοστρωματική κερατίτιδα

Πίνακας 1: Επιπλοκές του λείζερ

Επιπλοκές του LASIK			
	Επιπλοκές σε σχέση με τον κρημνό	Διαθλαστικές	Γενικές
Πρώιμες	<ul style="list-style-type: none"> • Μισοολοκληρωμένος κρημνός • Αποκεντρωμένος κρημνός • Ακανόνιστος κρημνός • Ελεύθερος κρημνός • Απώλεια κρημνού • Πτυχώσεις κρημνού • Άμμος της Σαχάρας (Ενδοστρωματική κερατίτιδα) 	<ul style="list-style-type: none"> • Δημιουργία ανώμαλου αστιγματισμού • Αρχική υποδιόρθωση • Αρχική υπερδιόρθωση • Αποκεντρωμένη ζώνη σμίλευσης 	<ul style="list-style-type: none"> • Άλως στα φώτα • Ξηροφθαλμία • Απώλεια της κερατοειδικής ευαισθησίας
Ώσιμες	Ανάπτυξη επιθηλίου	Επαναφορά μυωπίας, υπερμετρωπίας	Ιατρογενής κερατεκτασία

11. Αποτελέσματα

11.1 Προβλέψιμότητα

Συνολητικά, το 94.8% των ασθενών με προεγχειρητική μυωπία -2.00 D με -6.00 D πετυχαίνουν καλύτερα από 5/10 μη διορθούμενη οπτική οξύτητα, σε 5,2 μήνες μετά την επέμβαση. Αυτό το ποσοστό είναι 62,3% από μυωπία -6.00 D μέχρι το -12.00 D¹³. Μεταξύ του -1.00 D και του -3.00 D μέχρι και το 36% έχει 10/10 όραση χωρίς βοήθεια¹⁴. Η πρόγνωση του να έχει κανείς 5/10 ή καλύτερη όραση είναι 70% με 87% στους 12 μήνες, ανάλογα με το βαθμό της αρχικής μυωπίας¹⁵.

11.2 Ακρίβεια

Το ποσοστό των οφθαλμών στους οποίους επιτυγχάνεται εναπομένον διαθλαστικό σφάλμα ± 1.00 D σε 12 μήνες είναι 68-86% για μυωπία κάτω από -12.00 D.

11.3 Σταθερότητα

Η διάθλαση φαίνεται να σταθεροποιείται σε 3-6 μήνες από την εφαρμογή του LASIK¹⁵. Οι Fiander και Tayfour (1995)¹⁶ έδειξαν διαθλαστική αλλαγή ± 0.50 D από 1 έως 6 μήνες, σε 90,4% σε άτομα με υψηλή μυωπία και 81% σε άτομα με χαμηλή μυωπία. Αυτή η γρήγορη σταθεροποίηση οφείλεται στην περιορισμένη στρωματική διατάραξη του κερατοειδούς με το LASIK.

11.4 Απώλεια της καλύτερης διορθούμενης οπτικής οξύτητας (BSCVA)

Οι περισσότερες μελέτες που περιλαμβάνουν άτομα με χαμηλή μυωπία (< 6.00 D) δείχνουν ότι κανένας οφθαλμός δεν έχασε περισσότερο από δύο γραμμές.

Αυτό το καταπληκτικό αποτέλεσμα οφείλεται στη μη ύπαρξη haze και ενδοστρωματικής διαταραχής¹⁷.

11.5 Υπερμετρωπία

Το LASIK παράγει καλύτερα αποτελέσματα από το PRK σε άτομα με χαμηλή υπερμετρωπία. Η περίοδος σταθεροποίησης του αποτελέσματος είναι 4 φορές μεγαλύτερη από αυτή της μυωπίας¹⁸.

12. Σύγκριση του LASIK με την PRK

Στην PRK (φωτοδιαθλαστική κερατεκτομή), πρώτα αφαιρείται το επιθήλιο του κερατοειδούς και μετά σμιλεύεται η μεμβράνη του Bowman και το υποκείμενο στρώμα για αλλαγή της καμπυλότητας του κερατοειδούς. Σε μερικές μέρες, το επιθήλιο ξαναδημιουργείται πάνω από τη σμιλευμένη επιφάνεια, από την περίμετρο του κερατοειδούς προς το κέντρο.

Είναι εμφανές ότι κάθε τεχνική παρουσιάζει ορισμένα πλεονεκτήματα σε σχέση με την άλλη. Η PRK (φωτοδιαθλαστική κερατεκτομή) εξακολουθεί να είναι μια δημοφιλή μέθοδος, καθότι αναπτύχθηκε νωρίτερα από το LASIK. Το LASIK αναπτύχθηκε για να ξεπεραστούν κάποιες αδυναμίες της PRK. Αυτές ήταν η δυσκολία διατήρησης της στιβάδας του Bowman, που είναι αναγκαία για την επίτευξη χαμηλότερων επιπέδων μετεγχειρητικού haze (ενδοστρωματική θόλωση και ουλοποίηση), η δυσκολία διατήρησης ανέπαφου του επιθηλίου, ο πόνος, η πιθανότητα μόλυνσης και η αργή αποκατάσταση της όρασης. Η αποκατάσταση μετά το LASIK είναι γρηγορότερη, υπάρχει μικρότερος τραυματισμός του στρώματος του κερατοειδούς, και το haze περιορίζεται στα περιθώρια του κρημνού.

Η PRK είναι ασφαλέστερη μέθοδος, αφού δεν περιλαμβάνει κοπή του κερατοειδικού στρώματος με μικροκερατόμο, όπως το LASIK, και τα εργαλεία που χρησιμοποιούνται είναι πιο απλά. Το ποσοστό των επιπλοκών της PRK είναι ευθέως ανάλογο του βαθμού διόρθωσης. Το ποσοστό των επιπλοκών του LASIK είναι σχετικά σταθερό, καθώς η κύρια επιπλοκή συνδέεται με την κοπή του κρημνού. Για κάθε χειρουργό υπάρχει ένα σημείο στο οποίο οι επιπλοκές του PRK ισοφαρίζουν τις επιπλοκές του LASIK. Αυτό το σημείο διαφοροποιείται από χειρουργό σε χειρουργό και από ασθενή σε ασθενή, σε σχέση και με άλλες κλινικές παραμέτρους. Στους περισσότερους ασθενείς εφαρμόζεται LASIK.

Η διαδικασία του LASIK απαιτεί αρκετό πάχος κερατοειδούς, ώστε μετά τη σμίλευση να παραμείνουν ακέραια 250 μ m μέχρι το ενδοθήλιο του κερατοειδούς. Η μέθοδος του LASIK δεν επηρεάζει τη δομή του ενδοθηλίου, και η πυκνότητα των κυττάρων του ενδοθηλίου αλλιάζει όπως αλλιάζει φυσιολογικά με την ηλικία, ακόμη και σε άτομα με υψηλή μυωπία¹⁹. Η πιθανότητα δημιουργίας εκτασίας του κερατοειδούς είναι μικρή, εάν διατηρηθεί ανέπαφο το λιγότερο το 30% του κερατοειδούς. Ένας κεντρικός κερατοειδής μικρότερου πάχους από 500 μ m αντενδείκνυται για LASIK.

Πλήθος μελετών έχει δείξει ότι τα μακροπρόθεσμα αποτελέσματα για τη χαμηλή και τη μέτρια μυωπία είναι τα ίδια για την PRK και το LASIK.

Το LASIK μπορεί να διορθώσει από -1.00 D μέχρι -12.00 D και $+1.00$ D μέχρι $+6.00$ D, πάντα σε σχέση με το πάχος του κερατοειδούς. Το εύρος διόρθωσης για την PRK είναι -1.00 D μέχρι -7.00 D το μέγιστο και $+1.00$ D μέχρι $+2.00$ D. Το κοινό σημείο της PRK με το LASIK είναι περίπου -3.00 D για τους περισσότερους χειρουργούς.

Η οπτική αποκατάσταση είναι διαφορετική στις δύο διαδικασίες. Με την PRK, το επιθήλιο χρειάζεται μέχρι 4 ημέρες για να θεραπευθεί, και η όραση βελτιώνεται προοδευτικά καθώς το επιθήλιο σταθεροποιείται και η αρχική υπερμετρωπική διόρθωση αποκαθίσταται.

13. Θέματα που σχετίζονται με τον ασθενή που έχει υποστεί διαθλαστική χειρουργική

13.1 Στη χειρουργική του καταράκτη

Στη χειρουργική του καταράκτη, η δύναμη του ενδοφθάλμιου φακού υπολογίζεται με τη μέτρηση του προσοπίσθιου άξονα και τις κερατομετρικές ενδείξεις. Η επιπέδωση του κερατοειδούς κεντρικά, που συμβαίνει με το λείζερ, οδηγεί σε θανασμένες κερατομετρικές ενδείξεις και εισάγεται ήθος δύναμη ενδοφθάλμιου φακού που προκαλεί μετεγχειρητικό διαθλαστικό σφάλμα. Εάν ο χειρουργός έχει πρόσβαση στις αρχικές κερατομετρικές ενδείξεις, μπορούν να γίνουν πιο σωστοί υπολογισμοί, και έτσι να αποφευχθεί το υπερμετρωπικό ήθος της μετεγχειρητικής διάθλασης.

13.2 Στη μέτρηση της ενδοφθάλμιας πίεσης

Η μέση τιμή του κεντρικού πάχους του κερατοειδούς σε υγιείς οφθαλμούς είναι 520 μm. Κατά την τονομέτρηση με πίεση, οι πιο λεπτοί κερατοειδείς προκαλούν υποτίμηση της ενδοφθάλμιας πίεσης, και αντίστροφα. Αυτό επηρεάζει τη διάγνωση και την αντιμετώπιση του γλαυκώματος.

Όλοι οι ασθενείς που υποβάλλονται σε διαθλαστική επέμβαση πρέπει να είναι προσεκτικοί με τις μετρήσεις της ενδοφθάλμιας πίεσης, καθώς ληπταίνουν οι κερατοειδείς τους. Διορθωτικοί παράγοντες μπορούν να εφαρμοστούν για τη σωστή μέτρηση της τιμής της ενδοφθάλμιας πίεσης²⁰.

14. Συμπέρασμα

Η διαθλαστική χειρουργική με το excimer λείζερ και η μέθοδος του LASIK έχει προσφέρει αναμφισβήτη οφέλη σε ένα μεγάλο αριθμό ασθενών, οι οποίοι για τον οποιονδήποτε λόγο δεν ήταν ευχαριστημένοι με την προηγούμενη διόρθωση της όρασής τους με γυαλιά ή με φακούς επαφής. Οι συνεχείς βελτιώσεις στις τεχνικές και στον εξοπλισμό αυξάνουν την ακρίβεια των διορθώσεων και μειώνουν ανεπιθύμητα αποτελέσματα και τα μακροπρόθεσμα προβλήματα.

Βιβλιογραφία

1. Marshall J, Trokels S, Rothery S, Krueger RR. Photoablative reprofiling of the cornea using an excimer laser photorefractive keratectomy. *Lasers Ophthalmol* 1986, 1: 21-48.
2. Trokel SL, Srinivasan R, Braren, B. Excimer laser surgery on the cornea. *Am. J. Ophthalmol* 1983, 96: 710-715.

3. MacDonald MB, Kaufman HE et al. Excimer laser ablation in human eye-case report. *Archives of Ophthalmology* 1989, 107: 641-642.
4. Pureskin N., Weakening ocular refraction by means of partial stromectomy of the cornea under experimental conditions. *Vestn Ofthalmol* 1967, 8: 1-7.
5. Barraquer JI. Results of myopic keratomileusis. *J Refract. Surg* 1987, 3: 98-101.
6. Slade SG, Updegraff SA Complications of automated lamellar keratectomy(comment). *ArchOphthalmol* 1995, 113: 1092-1093.
7. Pallikaris I, Papatzanaki M, Stathi EZ, Frenschock O, Georgiadis A. Laser in situ keratomileusis. *Laser Surg Med* 1990, 10: 463-468.
8. Naroo SA, Charman WN. Review and current status. *Optometry in Practice* 2001, 2: 1-17.
9. Dagenhardt A H. Light coagulation of the eye. *Br.J. Physiol. Optics* 1976, 31: 11-18.
10. Fitzsimmons TD, Fagerholm P, Harfstrand A, Schenholm M. Hyaluronic acid in the rabbit cornea after excimer laser superficial keratectomy. *Invest.Ophthalmol.Vis.Sci.* 1992, 33:3011-3016.
11. Πατουήδου, Α (2005), Προσωπική επικοινωνία.
12. Machat JJ, Lasik complications. Chapter 32 In: Machat JJ, SG Slade, LE Probst (eds) *The Art of Lasik*. 2nd ed. SLACK Incorporated Publishers:Thorofare, NJ 1999:371.
13. Guell JL, Muller A. Lasik for myopia from -7.00 to -18.00D. *J. Refract Surg* 1996, 12: 222-228.
14. Wang Z, Chen J, Yang B. Comparison of laser in situ keratomileusis and photorefractive keratectomy to correct myopia from -1.25 to -6.00 diopters. *J. Refract. Surg.* 1997, 13: 528-534.
15. Salah T, Waring GO III, el-Maghraby A, Moadel K, Grimm SB. (Excimer laser in situ keratomileusis under a corneal flap for myopia of 2 to 20 diopters. *Am. J. Ophthalmol* 1996, 121: 143-155.Comments.
16. Fiander DC, Tayfour F. Excimer Lasik in 124 myopic eyes. *J Refract Surg* 1995, 11: S234-238.
17. Pallikaris IG, Siganos DS. Lasik and PRK for correction of high myopia. *J Refract Corneal Surg* 1994, 10: 489-510.
18. Brown AD and Craig JP. Laser in situ keratomileusis (Lasik): a contemporary overview. *EyeNews* 1997, 4: 7-14.
19. Levy SG. Refractive Surgery Part 5 – Lasik. *Optometry Today* 2000, 40: 33-39.
20. El Danasoury MA, El Magharaby A, Coopender SJ. Change in intraocular pressure in myopic eyes measured with contact and non contact tonometers after laser in situ keratomileusis. *J. Refract Surg* 2001, 17: 97-104.