

ΠΕΡΙΠΤΩΣΙΣ ΑΝΑΤΑΞΕΩΣ ΟΛΙΚΗΣ ΠΡΟΠΤΩΣΕΩΣ ΤΗΣ ΜΗΤΡΑΣ ΔΙ' ΑΥΤΟΣΧΕΔΙΟΥ ΣΥΡΜΑΤΙΝΗΣ ΣΤΕΦΑΝΗΣ ΕΠΙ ΤΡΙΑΚΟΝΤΑΕΤΙΑΝ

Χ. ΖΩΝΑ, Β. ΣΩΤΗΡΑΚΟΠΟΥΛΟΥ
Ν. ΛΙΝΑΡΔΟΥ

Μαιευτήρων - Γυναικολόγων

ΕΙΣΑΓΩΓΗ

Είναι γνωστόν ὅτι ποικίλες ἐγχειριτικές μέθοδοι ἐπινοήθησαν διὰ τὴν θεραπείαν τῶν διαφόρων κολπικῶν παθήσεων τῶν γεννητικῶν ὀργάνων τῆς γυναικός, ὅπως ἐπίσης παλαιότερον, ἐχρησιμοποιοῦν πρακτικὰς ἀπλοϊκὰς μεθόδους, διὰ τὴν ἀνακούφισιν ἐκ τῆς βασάνου τῆς ὀλικῶς προπιπτούσης μήτρας.

Ἐπὶ τῶν ἡμερῶν μας λόγω τῆς σωστῆς ἐπιστημονικῆς ἀντιμετώπισεως τοῦ ὅλου θέματος, περιορίσθησαν κατὰ πολὺ αἱ βλάβες τοῦ γεννητικοῦ συστήματος κατὰ τὸν τοκετόν, ὥστε οἱ νεότεροι ἐκ τῶν συναδέλφων νὰ βλέπουν μετ' ἐκπλήξεως τὴν εἰκόνα τῆς ὀλικῆς προπτώσεως τῆς μήτρας.

Ἐπ' εὐκαιρία καὶ λόγω τοῦ σπανίου τῆς περιπτώσεως, ἀναφερόμεθα εἰς ἀσθενὴ ἡλικίας 80 ἐτῶν, ἡ ὁποία ἀπὸ τριακονταετίας ἔπασχεν ἐξ ὀλικῆς προπτώσεως τῆς μήτρας, καὶ ἡ πρακτικὴ μαῖα τῆς ἐτοποθέτησεν εἰς τὸν κόλπον αὐτοσχέδιον συρματίνην στεφάνην πρὸς ἀνάταξιν τῆς προπτώσεως. Ἡ ἐν λόγω στεφάνη παρέμεινε τριακοντα περίπου ἔτη. Τελευταίως, ἐπειδὴ ἡ ἀσθενὴ εἶχε χάσει ἀρκετὸν βάρος καὶ ὡς ἐκ τούτου καὶ οἱ ἱστοὶ τοῦ κόλπου εἶχον ἀτροφῆσαι, ἡ ἀσθε-

νὴς ἤρχισε νὰ ἔχῃ ἐνοχλήματα ἥτοι ἄλγος κατὰ τὰ ἔσω γεννητικὰ ὄργανα, ὡς καὶ ἔντονον κολπικὴν ρύσιν, δι' αὐτὸ καὶ εἰσῆλθεν εἰς τὴν Γυναικολογικὴν Κλινικὴν τοῦ Γενικοῦ Νοσοκομείου Ἀθηνῶν «Βασιλεὺς Παῦλος».

ΙΣΤΟΡΙΚΟΝ

Ἀσθενὴς Κ. Γ., ἡλικίας 80 ἐτῶν, ἔγγαμος ἀπὸ 60ετίας.

ΑΝΑΜΝΗΣΤΙΚΟΝ

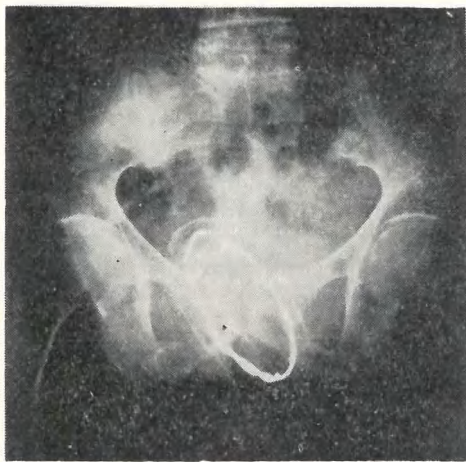
Κληρονομικὸν ἐλεύθερον. Ἐκ τοῦ ἀτομικοῦ ἀναμνηστικοῦ ἀναφέρει ὀλικὴν πρόπτωσιν τῆς μήτρας πρὸ τριακονταετίας καὶ πλέον, ἐπίσης ἀναφέρει ἀναπνευστικὴν δυσχέρειαν συνεχεῖα χρονίας βρογχίτιδος. Ἐκ τοῦ μαιευτικοῦ ἀναμνηστικοῦ 2 φυσιολογικοὶ τοκετοί.

ΠΑΡΟΥΣΑ ΚΑΤΑΣΤΑΣΙΣ

Ἡ ἀσθενὴς αἰτιᾶται διὰ ἄλγη ὑπερηβικὰ μὲ ἀντανάκλασιν κατὰ τὴν ὀσφυϊκὴν μοίραν τῆς σπονδυλικῆς στήλης, ἰδιαίτερα κατὰ τὴν μετακίνησιν, ἐπίσης παρετήρησεν ἀπὸ τετραμήνου καὶ ἔντονον κολπικὴν ρύσιν. Ἐκ τῆς Γυναικολογικῆς ἐξετάσεως παρατηροῦμεν ἐντὸς τοῦ κόλ-

που ξένον αντιζείμενον μεταλλικόν δίκην στεφάνης τὸ ὁποῖον ἐτοποθετήθη πρὸ τριακονταετίας ὑπὸ πρακτικῆς μαίας, κατασκευασθὲν ἐπὶ τούτου, ὡς ἀναφέρει ἡ ἀσθενὴς καὶ ἔτσι ἀνεκουφίσθη ἐκ τῆς τάλαιπωρίας τῆς ὀλικῆς προπτώσεως τῆς μήτρας. Ἐπίσης ἀναφέρει ἡ ἀσθενὴς ὅτι οὐδέποτε εἶχε ἐνοχλήματα κατὰ τὴν διάρκειαν αὐτῶν τῶν ἔτων.

Ἀκτινολογικὴ ἐξέταση λεκάνης — διακρίνεται ἡ συρμάτινη στεφάνη (εἰκὼν 1)



Εἰκὼν 1. Ἀκτινογραφικὴ εἰκὼν δεικνύουσα τὸν συρμάτινον πεσσὸν εἰς τὸν κόλπον — FACE.

ΕΡΓΑΣΤΗΡ. ΕΞΕΤΑΣΕΙΣ

Γενικὴ Αἵματος: 4.200.000 ἐρυθρὰ αἰμοσφαίρια.

Λευκά: 9.700. HB: 9,5. Π: 76, H: 2, Λ: 22, T.K.E. 1η ὥρα 45.

Σάκχ. αἵματος: 0,76, Οὐρία αἵμ.: 0,50

Γενικὴ Οὐρῶν: Εἰδ. Βάρ. 1017, Σ: Ο, Λ: ἴχνη, πολλὰ πνοσφαίρια.

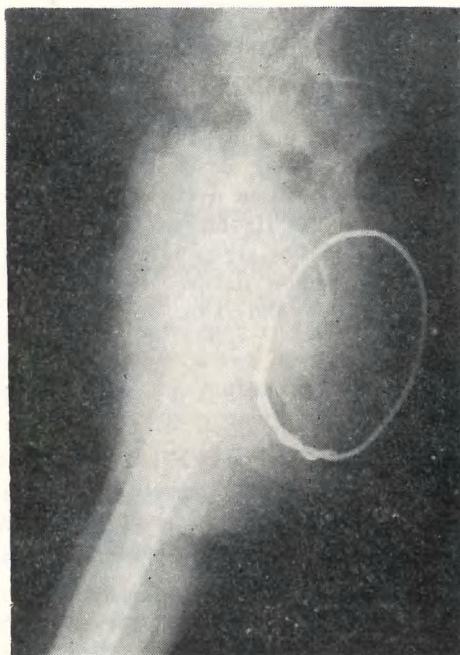
Κυτταρολογικὴ ἐξέταση κοιλικοῦ ἐκχορήματος κατὰ PAP: κλάσις I R' O' ΘΩΡΑΚΟΣ: Συμφύσεις πλευροδιαφραγμα-

τικῶν χώρων, ἔντονος σκιαγράφησις τῶν πυλῶν.

Πυελογραφία: Χαμηλὴ θέσις δεξιοῦ νεφροῦ μὲ καλὴν παρυφήν. Μικροθετικὴ σκιερότης εἰς τὸν κάλυκα τοῦ δεξιοῦ νεφροῦ, ὡς καὶ μεγαλύτερα τοιαύτη εἰς τὴν ἀρχὴν τοῦ οὐρητήρος.

ΕΠΕΜΒΑΣΙΣ

Ἡ ἀσθενὴς εἰσήχθη τὴν 12.10.75 εἰς τὸ χειρουργεῖον καὶ ἀνευ ναρκώσεως ἐ-



Εἰκὼν 2. Ἀκτινογραφικὴ εἰκὼν δεικνύουσα τὸν πρὸ 30ετίας τοποθετηθέντα συρμάτινον πεσσὸν ἐκ τοῦ πλαγίου τῆς λεκάνης.

πιχειρεῖται ἡ ἀφαίρεσις τῆς στεφάνης ἡ ὁποία λόγω τῆς μακροχρονίου ἐναποθέσεως ἀλάτων, ἔχει παχυνθεῖ καὶ ἔχει ἀλλάξει ὄψιν, ὡς ἐκ τούτου ἡ ἐξαγωγή της δὲν εἶναι εὐχερής. Ἀλλὰ διὰ εἰδικοῦ ὀρθοπεδικοῦ ἐργαλείου ἐτάμμεν τὴν στεφάνην καὶ τμηματικῶς τὴν ἐξαιρέσαμεν (εἰκὼν 2).

Κατά την μακροσκοπικήν εξέτασιν δὲν παρατηροῦμεν οἰδήματα τοῦ κολπικοῦ βλεννογόνου ἢ διαφόρους ἄλλας βλάβας ὡς νεκρώσεις, ἢ ἔλκη. Παρατηροῦμεν μόνον εἰκόνα χρονίας κολπίτιδος.

Ἐγένετο χρῆσις ἀλοιφῆς κορτιζονοῦχου.

Μετὰ 15θήμερον ἐπανεισέχθη ἡ ἀσθενὴς εἰς τὴν Κλινικὴν διὰ ἔλεγχον. Ἐκ τῆς γυναικολογικῆς ἐξετάσεως παρατηρεῖται κυστεροδοκίη 2ου βαθμοῦ, ὁ τράχηλος τῆς μήτρας εἶναι φυσιολογικὸς καὶ ἡ κολπίτις ἐν ἀποδομῇ. Ἐπεχειρήθη ἡ ἔλξις διὰ μονοδοντωτῆς λαβίδος τοῦ τραχήλου τῆς μήτρας πρὸς τὰ ἔξω διὰ νὰ διαπιστωθῇ ὁ βαθμὸς τῆς προπτώσεως, ἀλλὰ φαίνεται ὅτι ἡ μακροχρόνιος ὑποστήριξις διὰ τῆς συρματίνης στεφάνης καὶ ἡ δημιουργία συμφύσεων ἀνέταξε τὴν προπίπτουσαν μήτραν εἰς βαθμὸν ἱκανοποιητικόν, συνεστήθη δὲ εἰς τὴν ἀσθενῆ ὅτι ἐφ' ὅσον παρατηρήσῃ ἄλλην τινὰ ἐξέλιξιν μελλοντικῶς, νὰ ἐπανέλθῃ.

ΣΥΖΗΤΗΣΙΣ

Ἐκ τῆς παρουσιάσεως τῆς ἀνωτέρω περιπτώσεως, παρατηρεῖται ἡ κατ' αὐτὸν τὸν ἀπλοῖκὸν τρόπον καὶ ἐπὶ τόσα ἔτη ἀνάταξις τῆς μήτρας, ἴσως διὰ τῶν πολλαπλῶν ἀναπτυχθεισῶν συμφύσεων πρὸς τὰ πέριξ, ἐβοήθησε σημαντικὰ τὴν ἀσθενῆ τουλάχιστον νὰ μὴ ὑποστῇ τὰς ἐκ τῆς προπτώσεως γνωστὰς βλάβας ἤτοι τὴν ὑδρονεφρωτικὴν ἀλλοίωσιν τῶν πυελικῶν καλύκων τῶν νεφρῶν μετὰ τὰς ἐξ αὐτῶν συνεπειὰς ὅπως τὴν αὔξησιν τῆς οὐρίας πού παλαιότερον, ἀπετέλει καὶ τὴν ἀρχικὴν αἰτίαν διὰ νὰ καταλήγουν ἀργότερον αἱ ἀσθενεῖς τῆς προχωρημένης ἡλικίας ἐκ τῆς οὐραιμίας. Ἐπίσης λόγω τῆς μακροχρονίου παραμονῆς τῆς μήτρας ἔξω τῆς σχισμῆς τοῦ αἰδοίου, εἶχεν ὡς ἀποτέλεσμα τὴν ἐπιδερμοποίησιν τοῦ κολπικοῦ βλεννογόνου, τὴν δημιουργίαν ἀιμορραγικῶν ἑλκῶν, τὰ ὅποια πολλάκις ἀπετέλουν τὴν ἀρχικὴν ἐστίαν διὰ τὴν ἀνάπτυξιν τῶν καρκινωμάτων.

ΒΙΒΛΙΟΓΡΑΦΙΑ

ΑΝΔΡΙΑΝΑΚΟΣ Γ. (1929) Συμβολὴ εἰς τὴν χειρουργικὴν θεραπείαν τῶν προπτώσεων τῶν γεννητικῶν ὀργάνων τῆς γυναικός. Ἱατρικὴ πρόοδος 24.

ΒΑΣΙΛΑΣ Ι. (1961) Ἡ ὀλικὴ πρόπτωσις πτώσις τῆς μήτρας καὶ ἡ ἐγχείρησις KIELLAND. Διδασκτ. Διατριβῆ.

ΓΑΛΑΝΟΠΟΥΛΟΣ Χ. (1945). Συμβολὴ εἰς τὴν χειρουργικὴν θεραπείαν τῶν προπτώσεων τῶν γεννητικῶν ὀργάνων τῆς γυναικός. Διδασκτ. Διατριβῆ.

ΓΕΩΡΓΑΚΟΠΟΥΛΟΣ Π. (1960) Ἡ σημασία τῆς κολπικῆς ὑστερεκτομῆς διὰ τὴν θεραπείαν τῆς προπτώσεως τῆς μήτρας. Διδασκτ. Διατριβῆ.

ΖΩΝΑΣ Χ. (1960) Αἱ προπτώσεις τῶν γεννητικῶν ὀργάνων τοῦ θήλεος καὶ ἡ

χειρουργικὴ ἀνάταξις αὐτῶν. Διδασκτορικὴ Διατριβῆ.

ΖΩΝΑΣ Χ. (1967) Ἡ χειρουργικὴ θεραπεία τῶν προπτώσεων τῶν γεννητικῶν ὀργάνων τοῦ θήλεος. ΙΑΤΡΙΚΗ - ΑΥΓΟΥΣΤΟΣ 1967 Τόμος 12 τεύχ. 2.

ΖΩΝΑΣ Χ., ΠΕΦΑΝΗΣ Γ. (1969) Ἐπὶ τριῶν περιπτώσεων ὑδρονεφρωτικῶν ἀλλοιώσεων ἀμφοτεροπλεύρως συνεπεία ὀλικῆς προπτώσεως τῆς μήτρας. Μαιευτ. Γυναικολ., Τόμος 1969.

ΖΩΝΑΣ Χ., ΧΑΤΖΗ-ΙΩΑΝΝΟΥ Ν., Β. ΣΩΤΗΡΑΚΟΠΟΥΛΟΣ, Β. ΛΙΝΑΡΔΟΣ, ΜΑΤΣΑΣ ΜΠ. Περιπτώσεις οὐρητηρικῆς διαστάσεως μετὰ ἀμφοτεροπλεύρου ὑδρονεφρώσεως ἐπὶ ὀλικῆς προπτώσεως τῆς μήτρας. Ἑλληνικὴ Ἀκτινολογία, Τόμ 7ος τεύχ. 1ον, 1974